Kritický stav v porodnictví a UZ diagnostika

Zdeněk Žižka

Gynekologicko-porodnická klinika 1. LF UK a VFN

Kapitola 1.

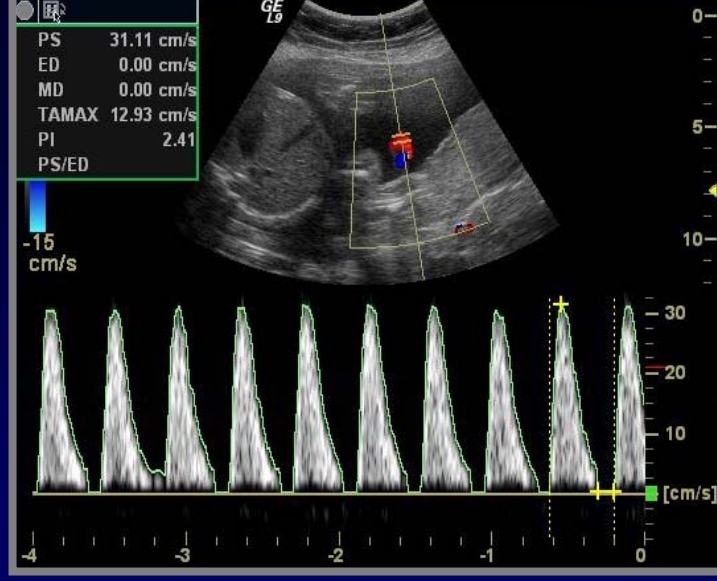

IUGR – hypotrofizace plodu

Definice těžké hypotrofizace plodu

růstové křivky plodu = percentilové grafy

<2 SD, tj. hmotnost pod 3. percentilem

!! etnické rozdíly a diference v pohlaví plodu

datace gravidity – riziko iatrogenní prematurity

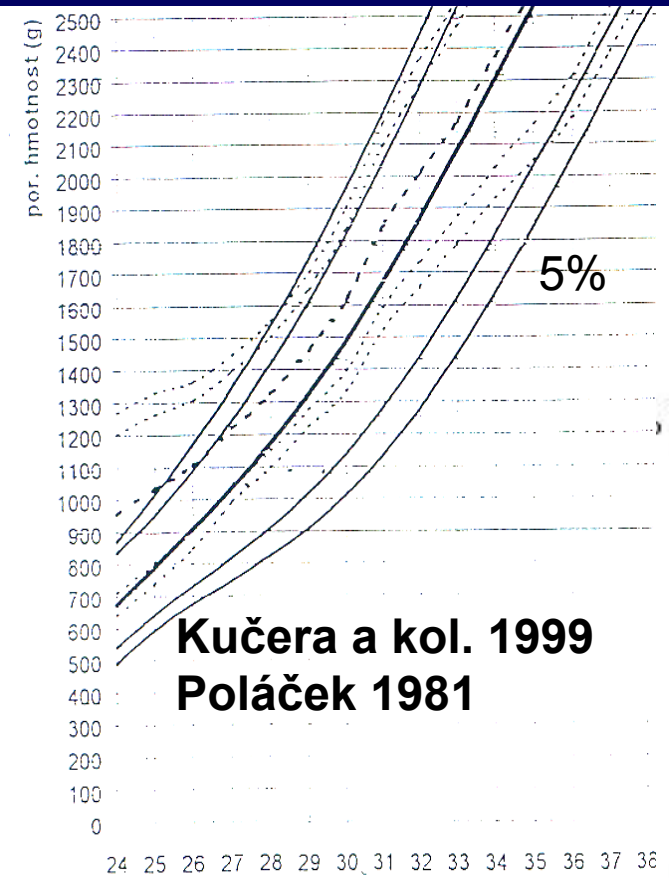

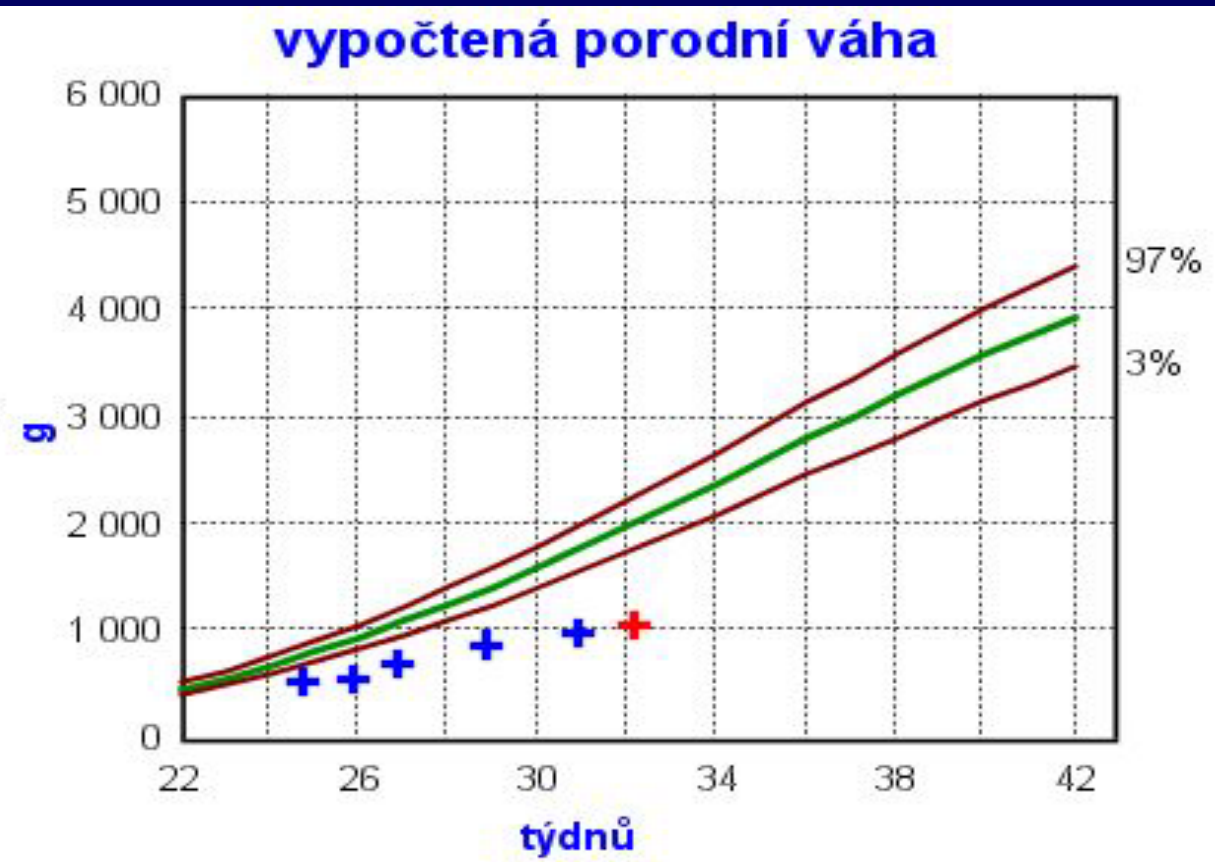

Marsal et al. In: Acta Obstet Gynecol Scand 85 (1996) p843-8

Růstová křivka jako prognostický faktor

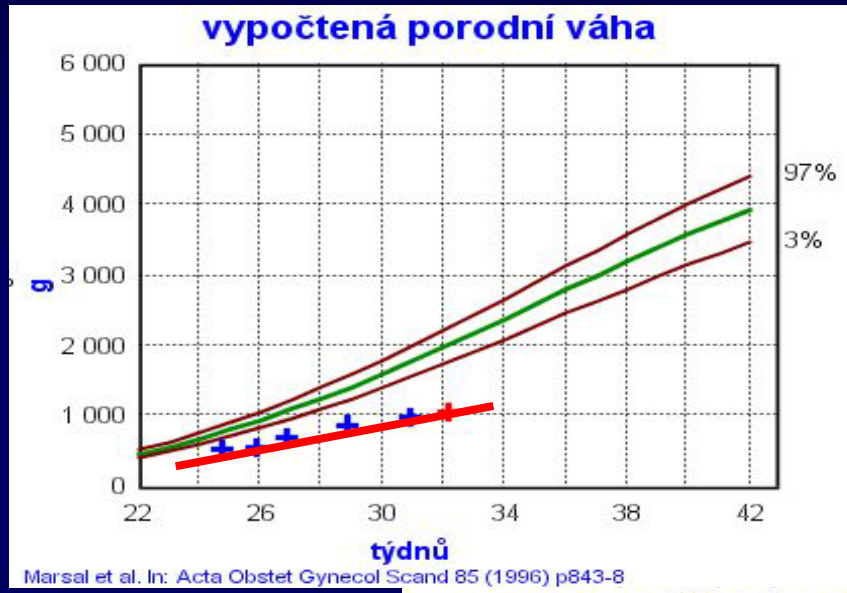

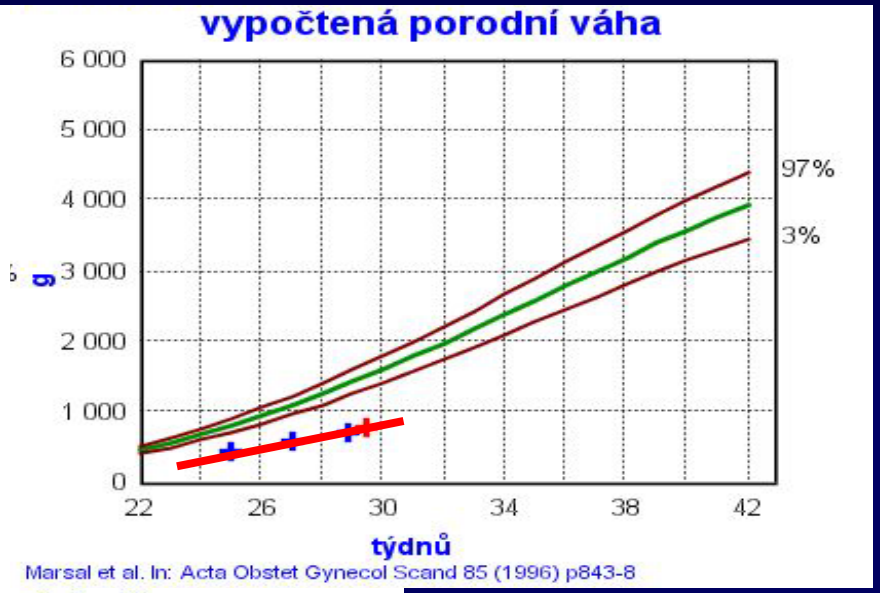

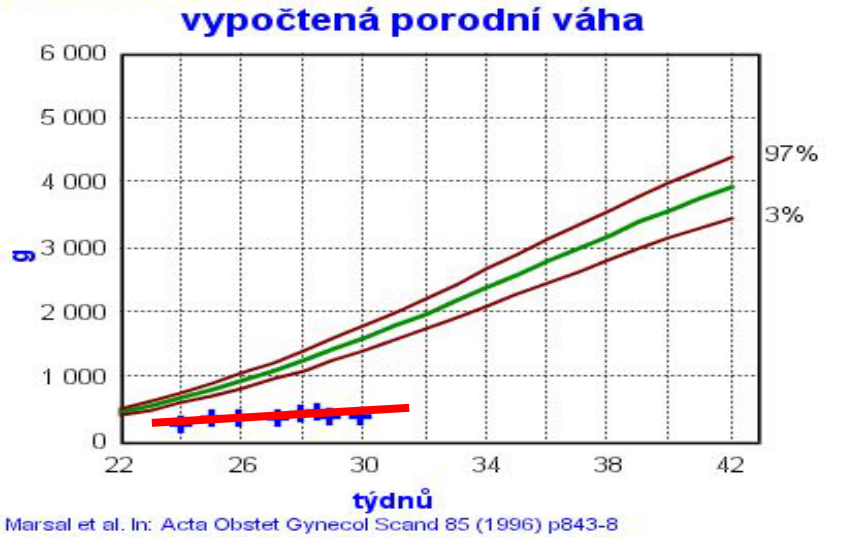

Dopplerovská měření

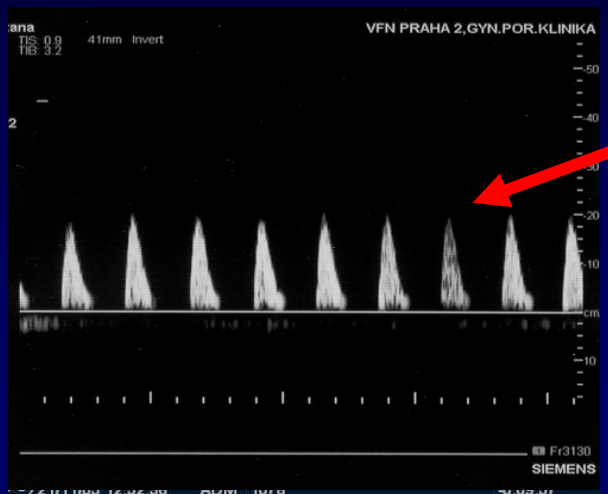

Arteria a vena umbilicalis

(zlatý standard)

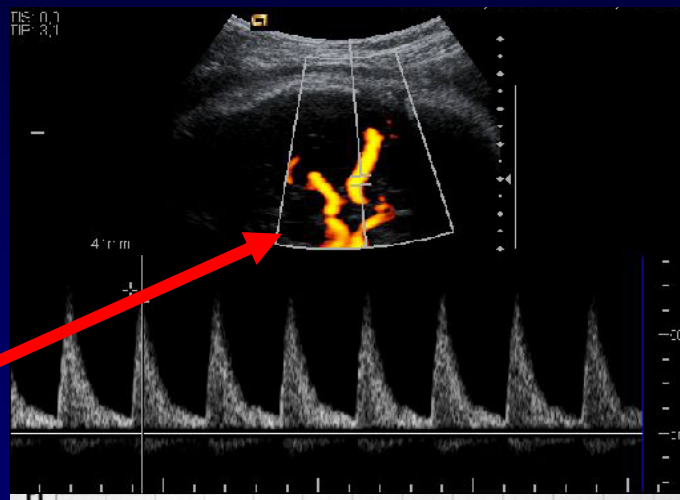

Arteria cerebri media

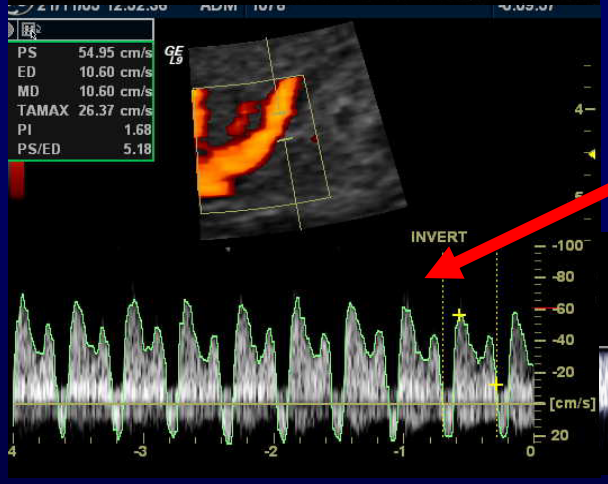

Ductus venosus

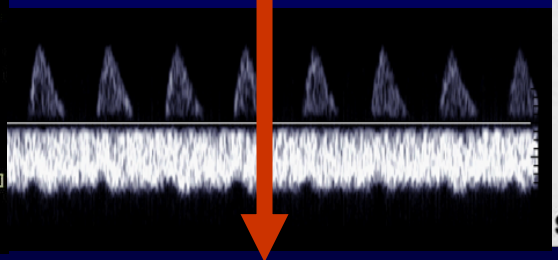

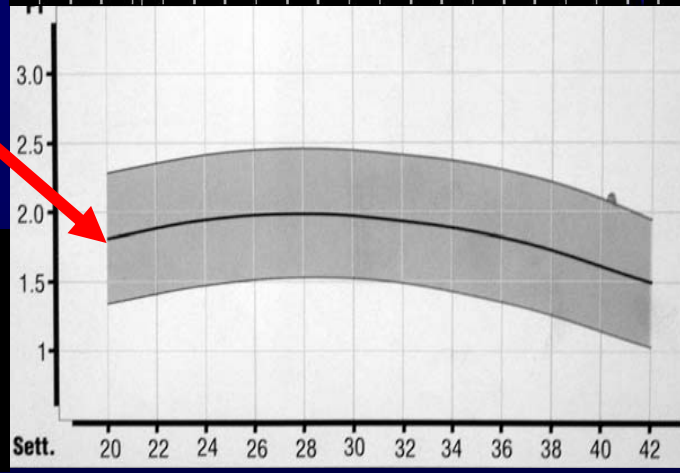

Venózní změny předcházejí úmrtí plodu in utero a indikují vyšší perinatální mortalitu a morbiditu !

Baschat AA. **Doppler application in the delivery timing of the preterm growth-restricted fetus: another step in the right direction**
Ultrasound Obstet Gynecol, 2004 Feb; 23(2):111-8

Morbidita spojená s IUGR

v těhotenství
- intrauterinní malnutrice, hypoxémie, acidémie
- riziko intrauterinního odumření plodu

za porodu
- intrapartální hypoxie
- zkalená plodová voda ⇑ riziko aspirace
- S.C. obtížné vybavení plodu při oligohydramniu

v průběhu postnatálního života
- v dětství ⇑ % mozkových dysfunkcí
- ⇓ IQ
- abnormální růstová křivka
- vyšší riziko ICHS a IM v mladém věku

Kapitola 2.

pupečník

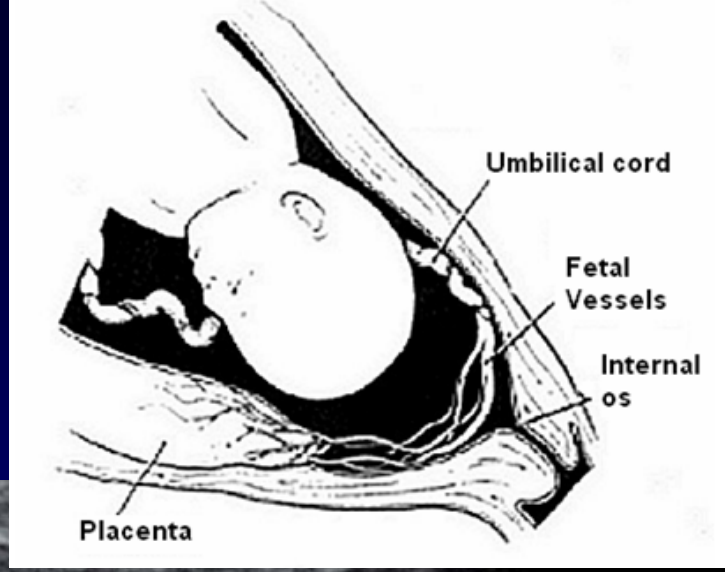

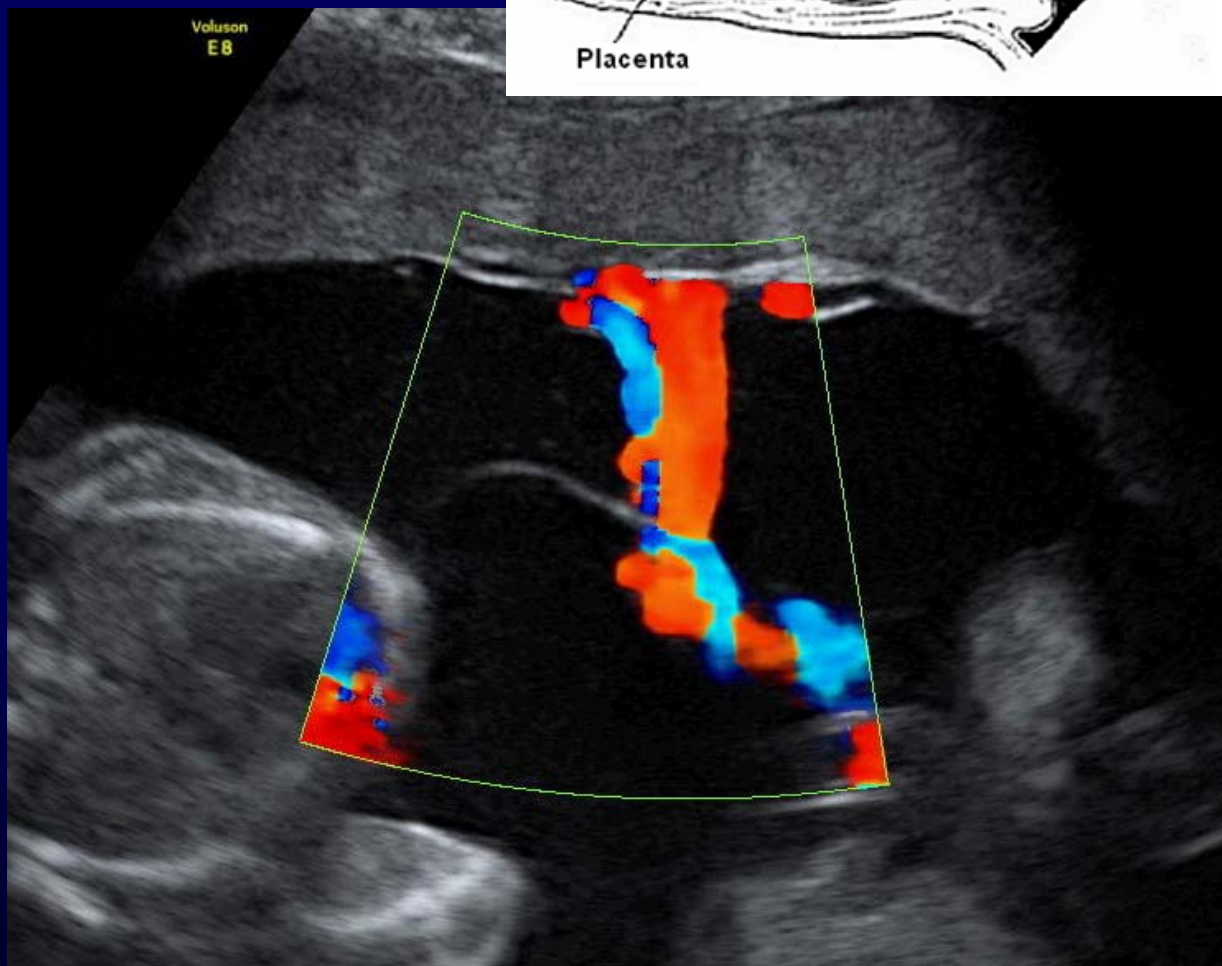

Doppler UZ a pupečníkové komplikace

Případ č. 1

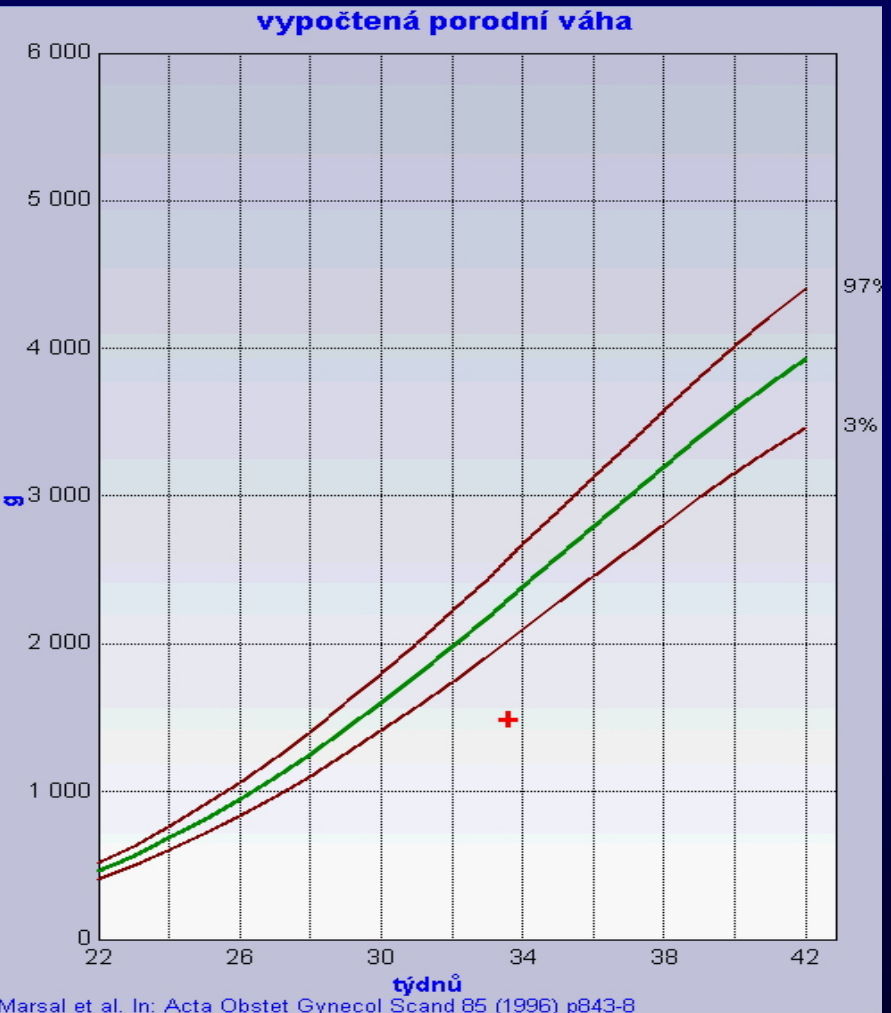

33+4
IUGR, oligohydramnion
0 tok v enddiastole

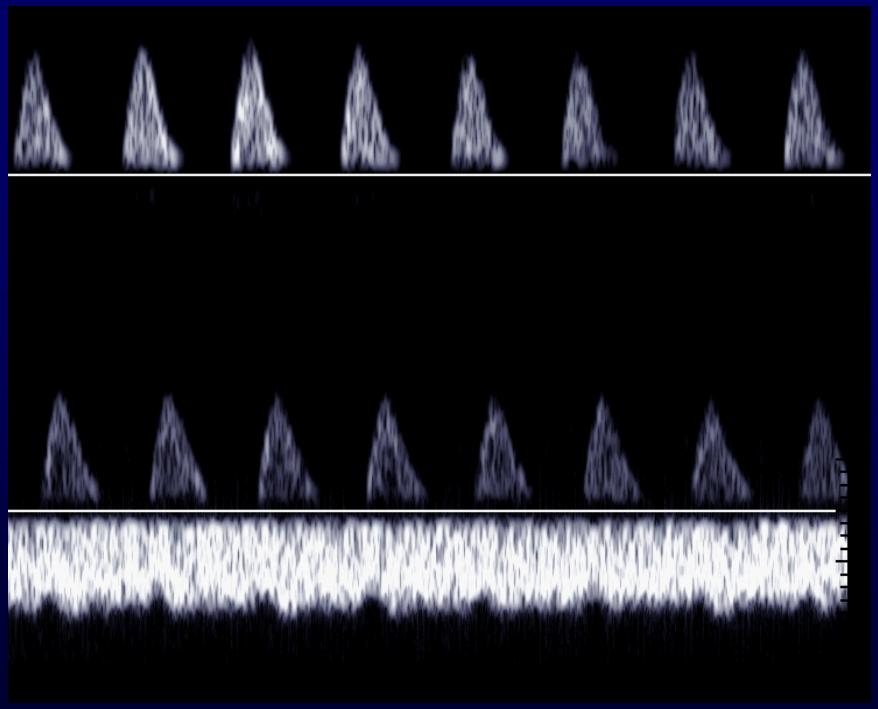

Doppler UZ a pupečníkové komplikace

Případ č. 1

turbulentní flow v pupečníku
urychlení toku (absolutní rychlost) v umbilikální véně

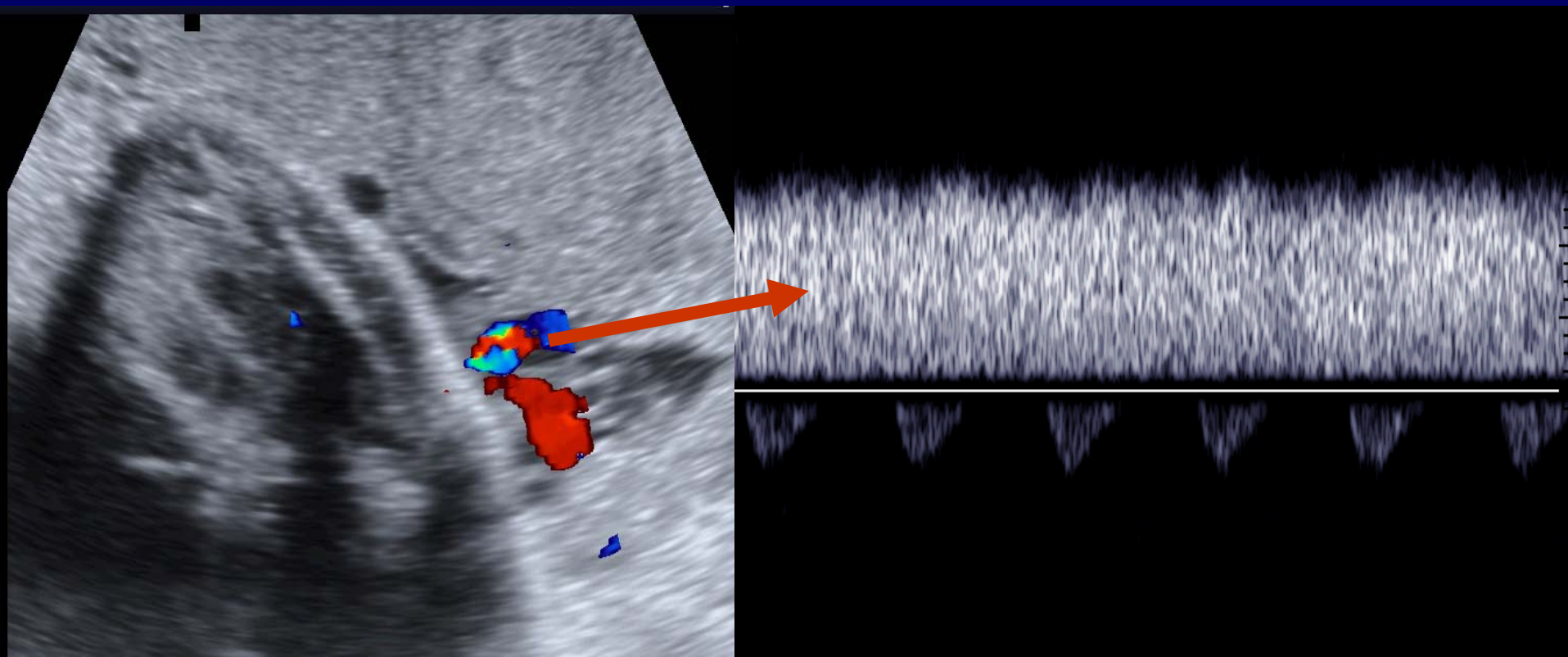

Doppler UZ a pupečníkové komplikace

Případ č. 1

33+4 urgentní S.C.
hoch 1530 g, O2
APGAR 3-7-9 pH: 7,19 pCO2: 70
pupečník s pravým uzlem a pevně kolem krku
při propuštění pouze minimální abnormity na EEG, CNS OK
prognóza dobrá

Doppler UZ a pupečníkové komplikace

Případ č. 2

IUGR, oligohydramnion
normální karyotyp
normální index pulzatility a. umbilicalis

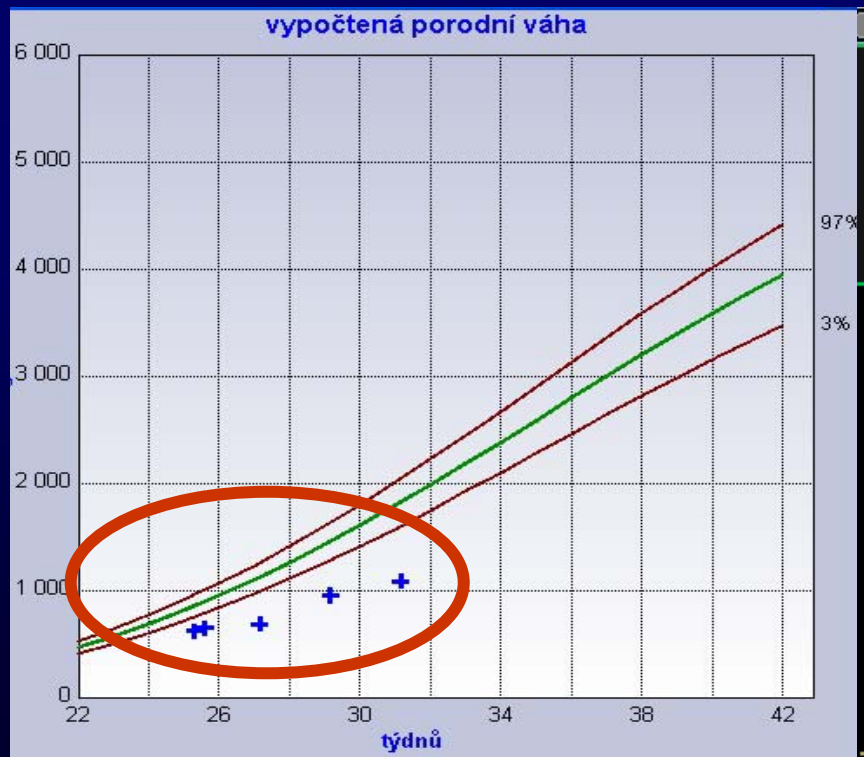

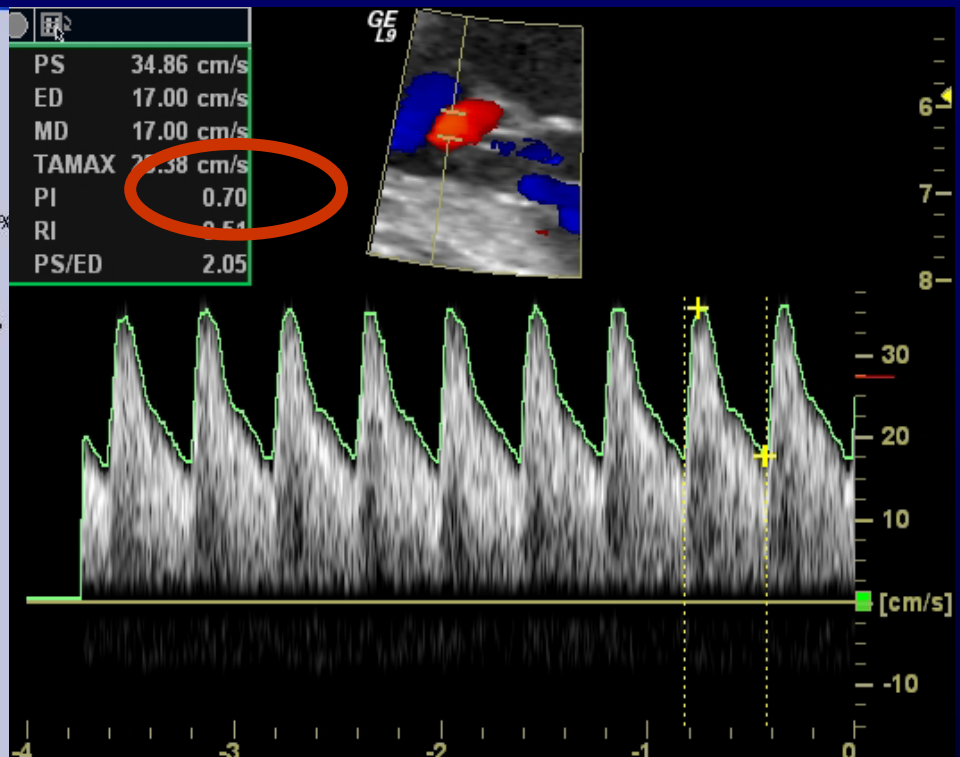

Doppler UZ a pupečníkové komplikace

Případ č. 2

rozdílný velocitogram umbilikální vény

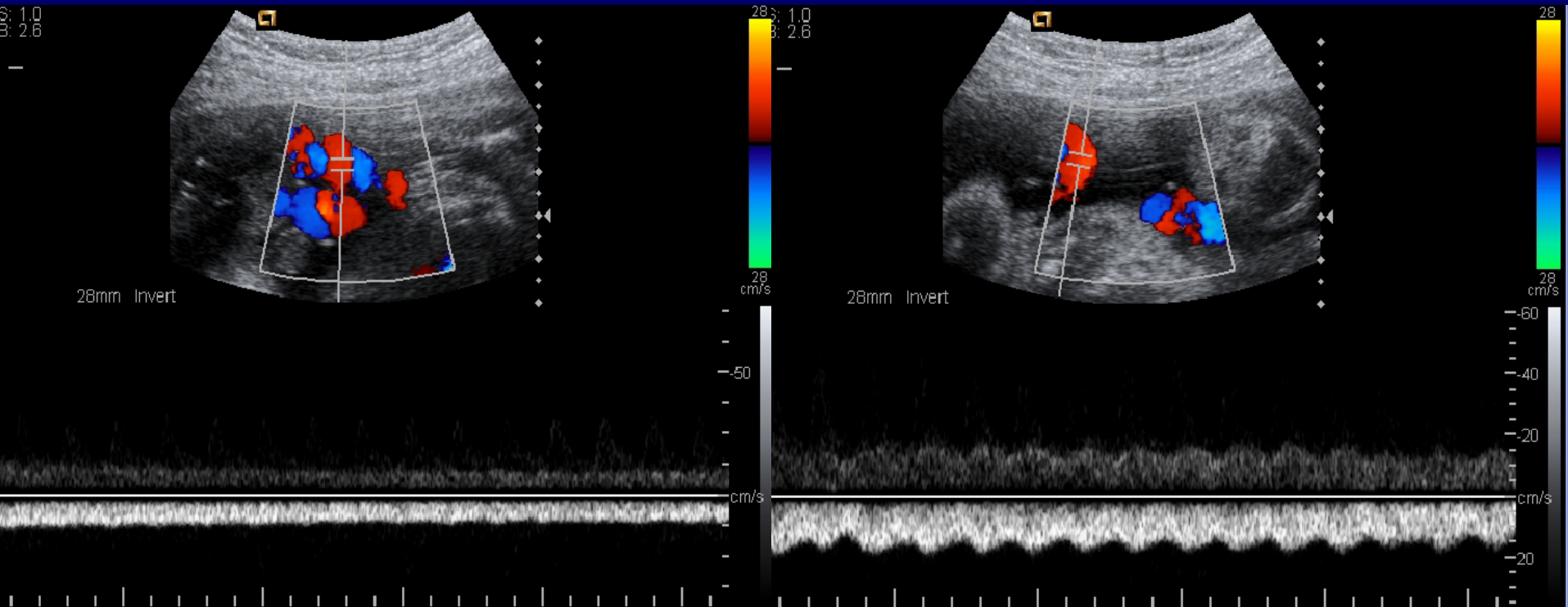

Doppler UZ a pupečníkové komplikace

Případ č. 2

31+6 S.C. po indukci plicní zralosti
hoch 1145 g, O2
APGAR 5-8-10 pH: 7,28 pCO2: 53

torsio nimia (nadměrná torze arterií)
při propuštění normální neurologický nález
a obraz CNS

Kapitola 3.

placenta

AV shunt fetoplacentární jednotky

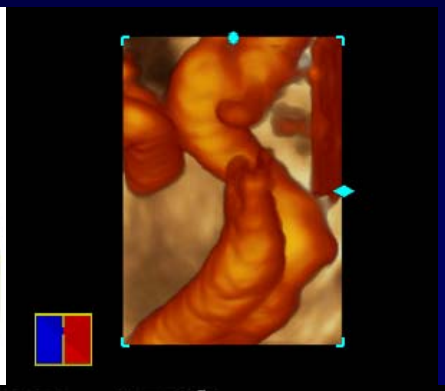

růst a degenerace placentárních cév
destrukce krvácením
Hyrtlova anastomóza

30+6 eutrofický plod, euhydramnion, 2 cévy v pupečníku

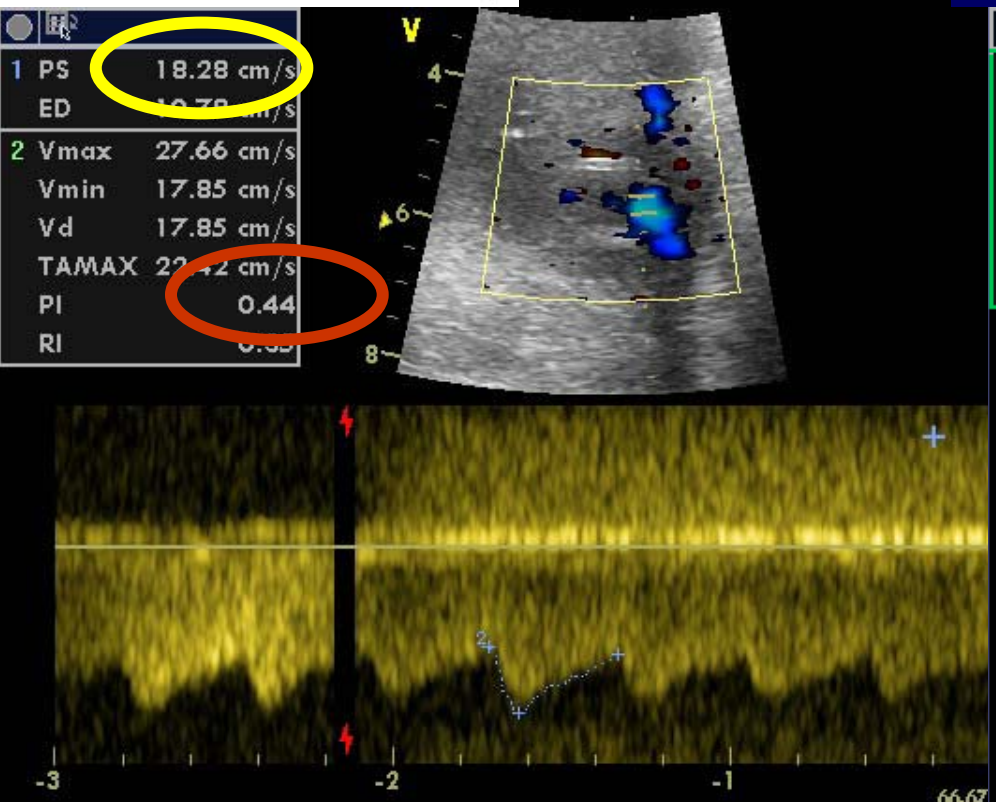

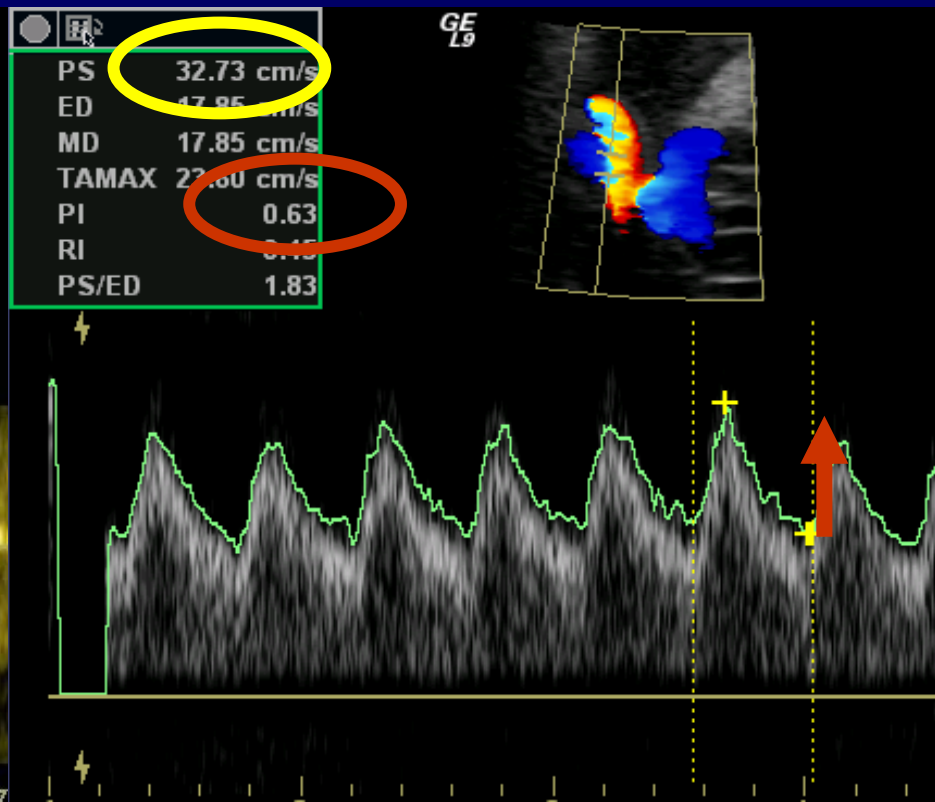

AV shunt fetoplacentární jednotky

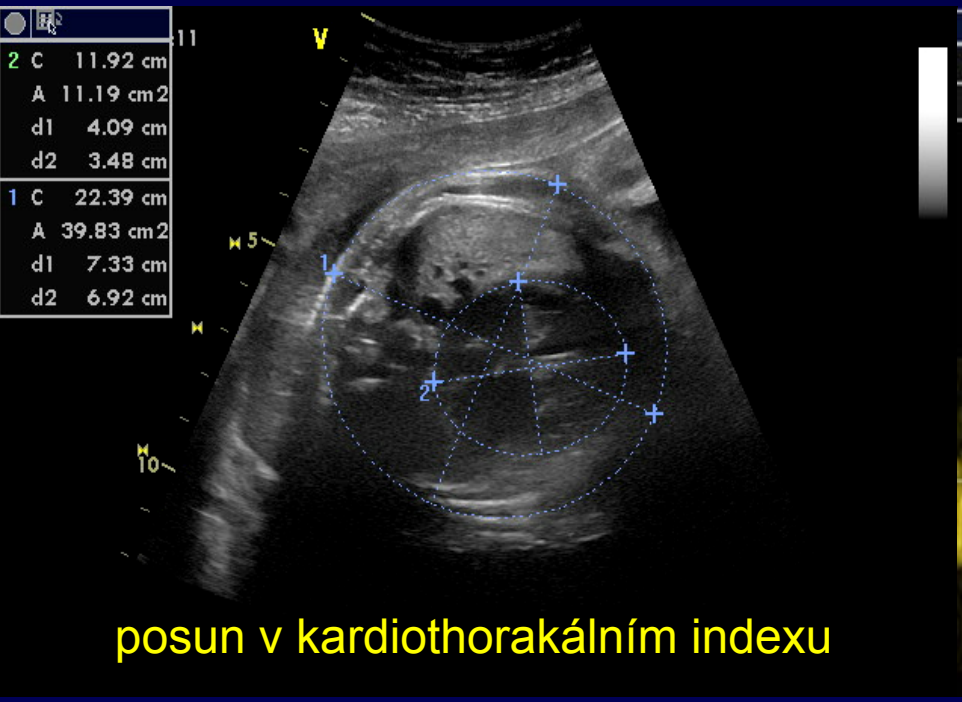

posun v kardiothorakálním indexu

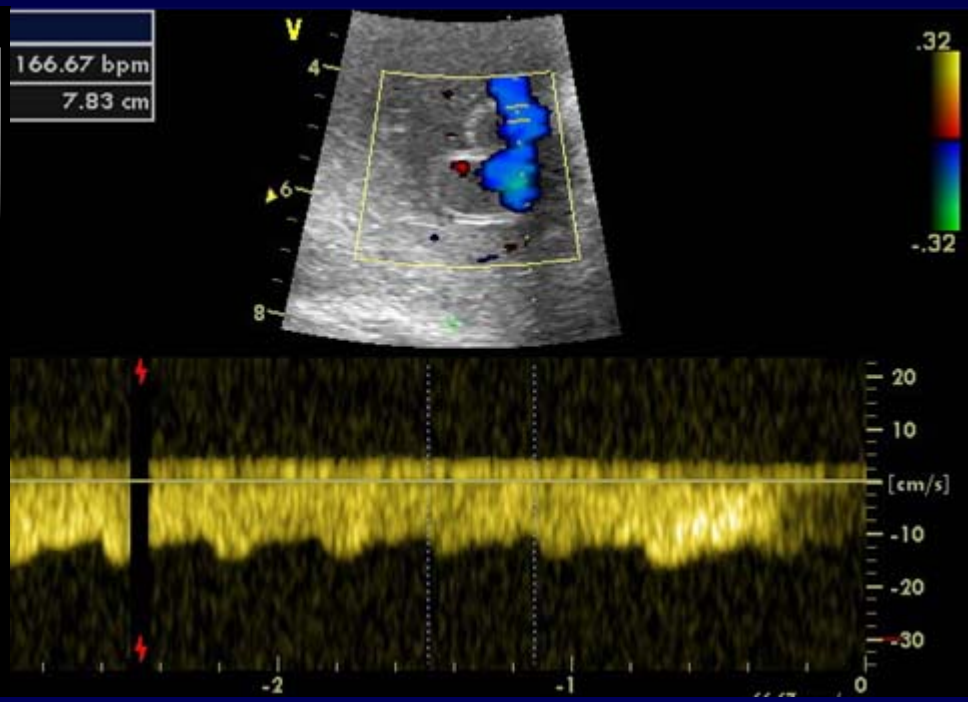

30+6 urgentní S.C.

hoch 1550 g, zkalená VP, hypotonie, intubace, Surfaktant

APGAR 2-3-5 pH: 7,38 pCO2: 42,4 Laktát: 7,3 mmol/l, metabolická acidóza

Histologie placenty: na fetální straně objemný subchoriální hematom, intervilózní tromby, pupečník výrazně stočený

při propuštění fyziologický nález na CNS a normální neurologický nález

Placenta accreta v jizvě po S.C.

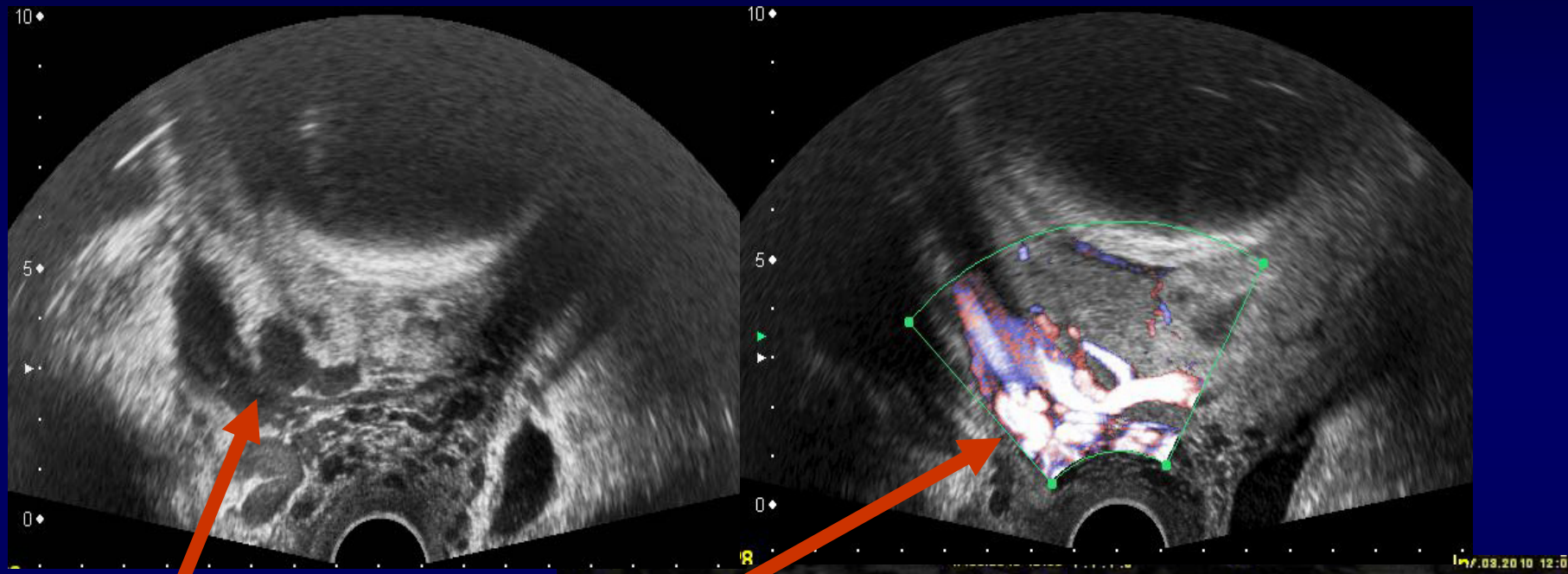

placentární lakuny s turbulentním tokem
prominující subplacentární venózní komplex

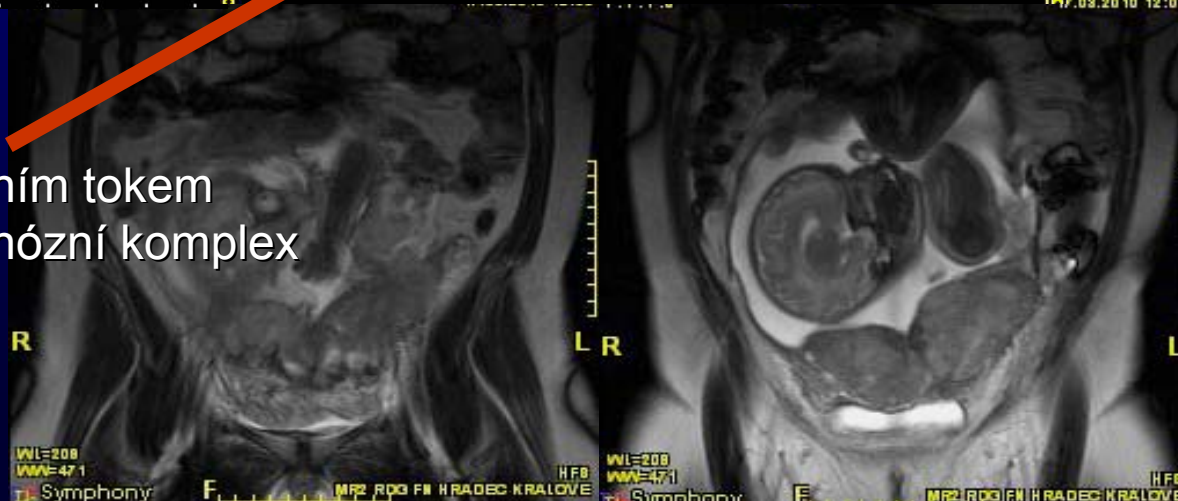

Abrupce placenty I

velmi variabilní obraz!

subakutní intrauterinní hematom

akutní abrupce placenty

Abrupce placenty II

velmi variabilní obraz!

chronický intrauterinní hematom

placenta praevia s krvácením

Kapitola 4.

anémie plodu

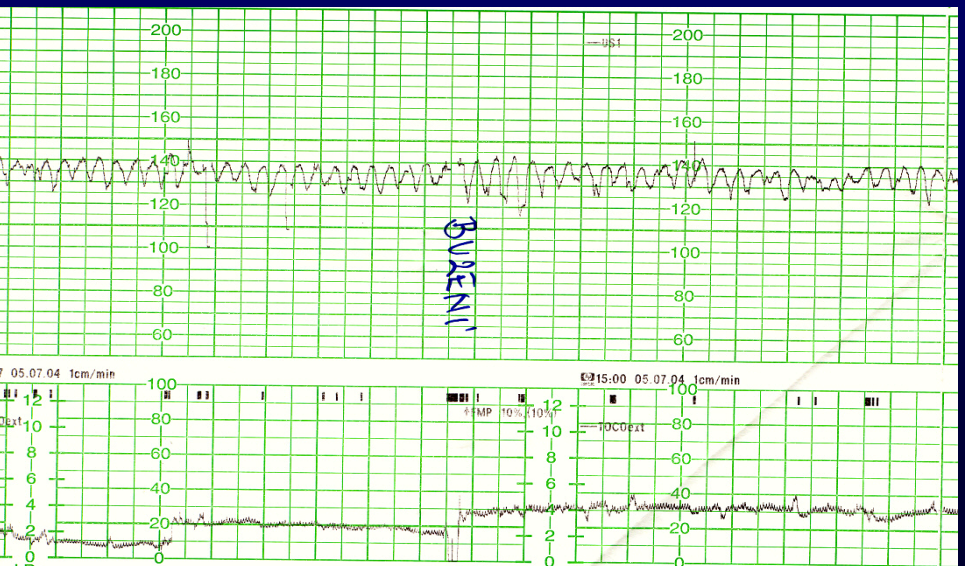

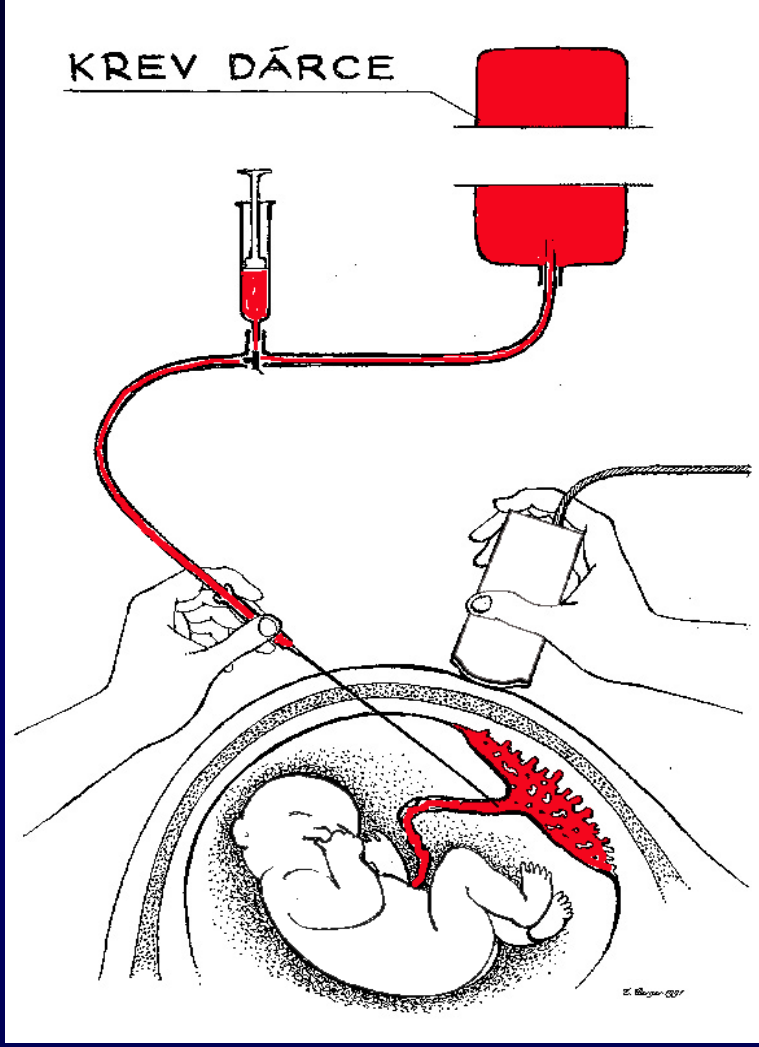

Hlavní příčiny těžké anémie plodu

- ✓ erytrocytární aloimunizace (RhD, Kell…) *hemolytická anémie*
- ✓ infekce Parvovirem B 19 - *hypoplastická „reverzibilní“ anémie*
- ✓ těžká fetomaternální hemorhagie - exsangvinace

- ✓ vzácné poruchy krvetvorby *(přechodná myeloproliferativní porucha, porfyrie)*

Porod nebo léčba anémie in utero?

hydrops plodu ve 32. týdnu

iniciální Hct 10, patol. CTG, 0 pohyby

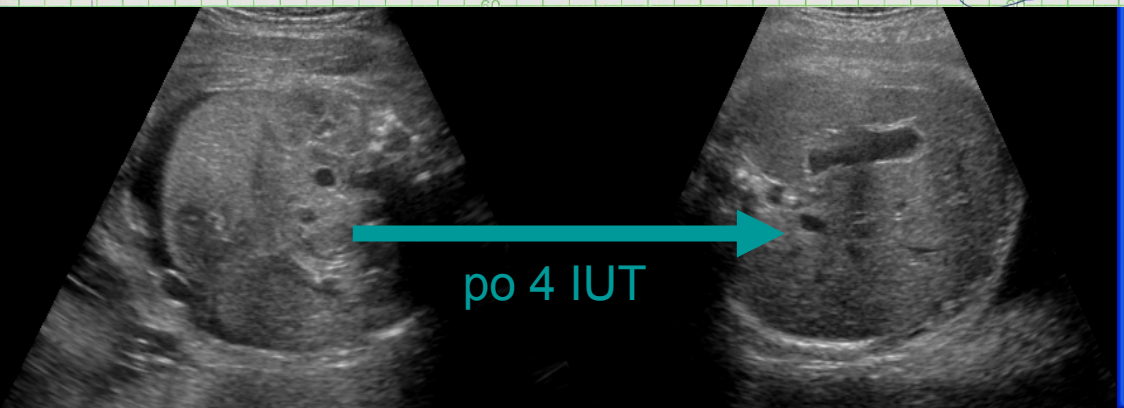

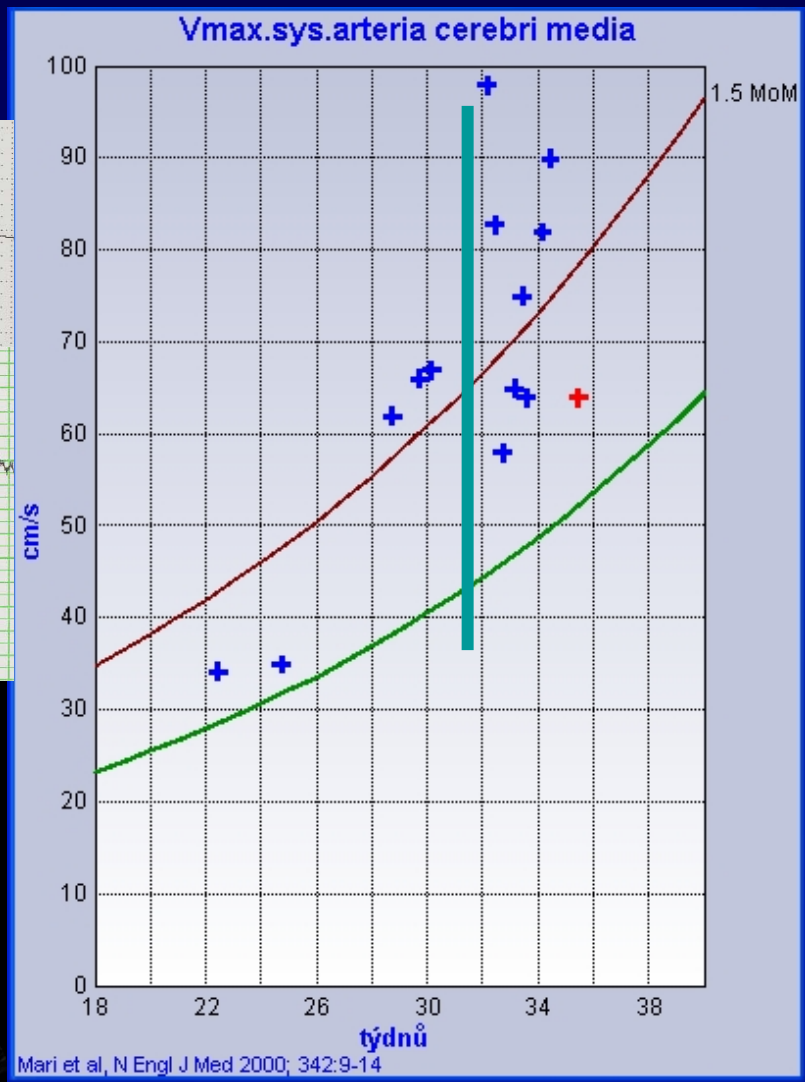

Kapitola 5.

Dvojčata

TTTS – transfuzní sy - léčba

- amnioredukce
- septostomie (laserem)
- laserová fotokoagulace
  - neselektivní
  - selektivní
- selektivní fetocida
  - bipolární forceps
- intrauterinní transfuze

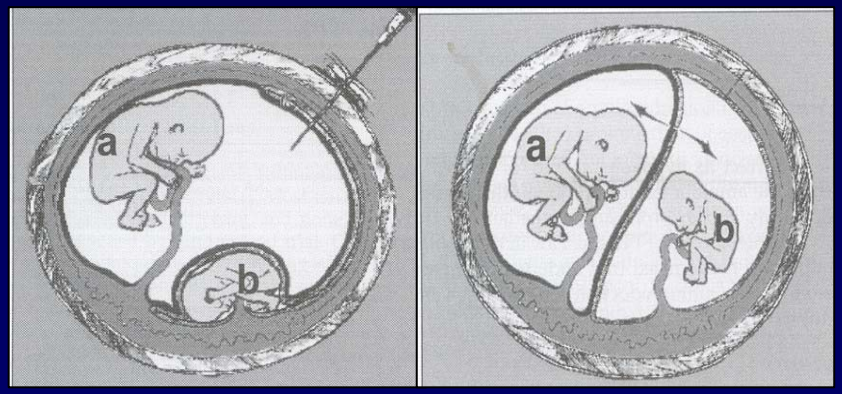

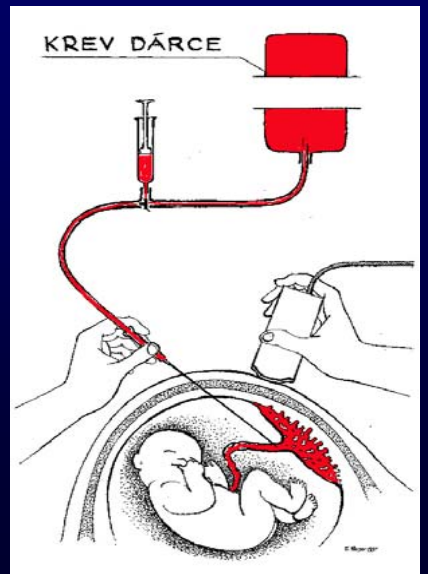

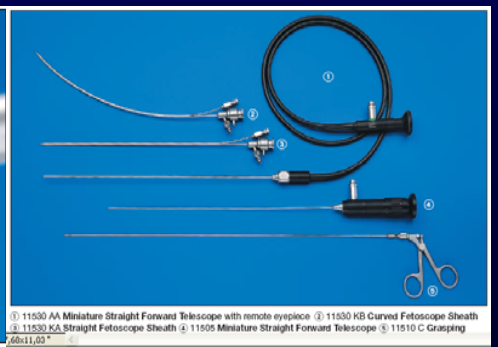

Kapitola 6.

Ruptura děložní v jizvě

Kapitola 7.

VVV plodu

Vrozené plicní malformace

CCAM - Congenital cystic adenomatoid malformation – průběh těhotenství

22. týden, po 8. pokusu IVF, 39 let

25. týden

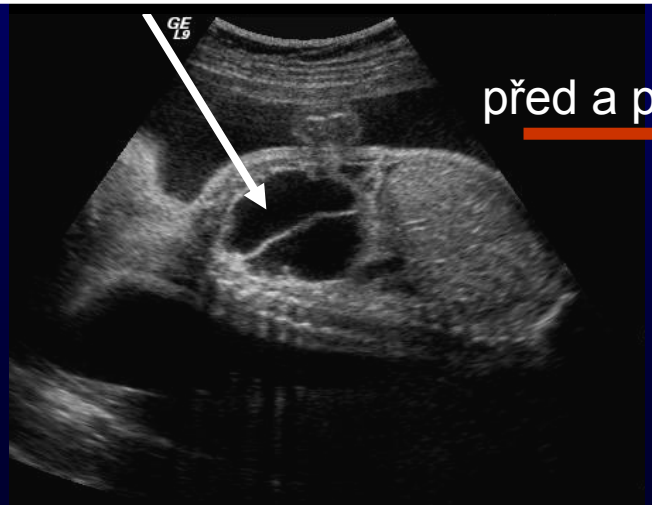

před a po odlehčovací punkci

Rekapitulace

ultrasonografie – metoda č. 1 v akutním porodnictví

výcvik, školení, erudice, certifikáty FMF (nonstop pohotovost)
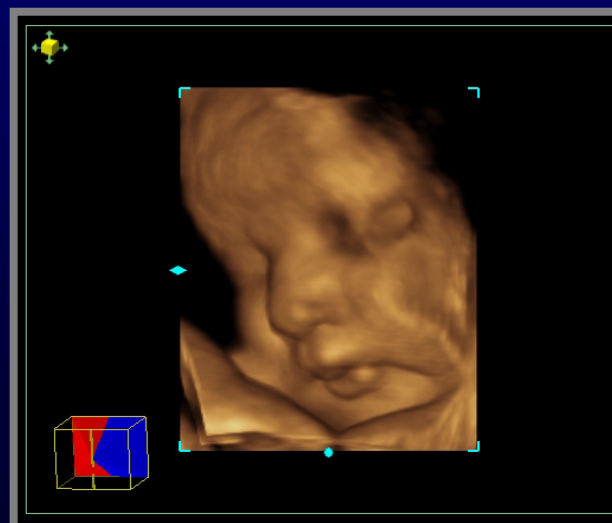
ultrazvuk stabilně na porodním sále a oddělení RT (abdominální i transvaginální snímač)